Aus dem Pathologischen Institut der Universität Basel.
Vorsteher: Prof. Dr. W. Gerlach.

Zur Kenntnis des

myomalacischen Septumdefektes

und zur

Spontanruptur des Herzens

Inaugural-Dissertation

zur

Erlangung der Doktorwürde

der

Medizinischen Fakultät

der

Universität Basel

Vorgelegt von

Friedrich Rintelen

von Basel

Basel 1932

DRESDEN und LEIPZIG 1932
Theodor Steinkopff, Verlagsbuchhandlung

Von der medizinischen Fakultät Basel genehmigt auf Antrag
von Prof. Dr. W. Gerlach

Tag der Promotion: 2. Juni 1932

R. UNIV.
BIBLIOTHEEK
LEIDEN

Die Arbeit erscheint in der **Zeitschrift für Kreislaufforschung** (zugleich Fortsetzung des Zentralblatt für Herz- und Gefäßkrankheiten), XXIV. Jahrgang, Heft 12. Herausgegeben von Prof. Dr. **Ed. Stadler, Plauen i. V.,** und Prof. Dr. **Bruno Kisch, Köln a. Rh.** (Verlag von **Theodor Steinkopff,** Dresden und Leipzig.)

Der Begriff der Myomalazie stammt von Ziegler. In seinem Lehrbuch der pathologischen Anatomie (Jena 1883) beschreibt er ihre Genese, makro- und mikroskopische Beschaffenheit eingehend und stellt sie der Enzephalomalazie als analoge Bildung zur Seite. Die Myomalazie ist eine erweichte Nekrose der Herzmuskulatur an umschriebener Stelle, das Produkt eines anämischen Infarktes, ein bestimmtes Entwicklungsstadium desselben. Der anämische Infarkt entsteht durch funktionellen oder organischen Verschluß eines Kranzgefäßes. — Die Koronargefäße sind nicht, wie es Cohnheim und die Forscher seiner Zeit annahmen, Endarterien. Schon Albrecht von Haller bemerkt zwar in seinen 1757 erschienenen Elementa physiologiae corporis humani, daß es Kranzgefäßkollateralen gibt, die sich mit dem Messer präparieren lassen. Offenbar gerieten seine Angaben in Vergessenheit. — Obwohl Cohnheim's Lehre nicht unwidersprochen blieb, erbrachten doch erst die Arbeiten von Spalteholz und Hirsch im Jahre 1907 den endgültigen Beweis, daß die Kranzgefäße Kollateralen besitzen. Sie zeigten, daß man die Herzarterien als funktionelle Endarterien ansehen muß, d. h. die Kollateralen, welche die einzelnen Gefäßäste besonders an der Herzoberfläche und unter dem Endokard in sehr reichlichem Maße eingehen, genügen unter Umständen nicht zur ausreichenden Ernährung einer Muskelpartie, deren nutritives Gefäß durch Verschluß betroffen ist. Das Auftreten der Nekrosen sowie ihr Umfang ist bei Einengung oder völligem Verschluß von Kranzarterienästen nach Hirsch von folgenden Faktoren abhängig:

1. Von der Zahl und Weite der Kranzgefäßanastomosen, die, wie Mönckeberg beifügt, in ihrer Ausbildung individuell großen Schwankungen unterliegen.

2. Von der funktionellen und anatomischen Beschaffenheit der Gefäße.

3. Von der vis a tergo, der Herzkraft; mithin also vom Zustand der Herzmuskulatur.

Ferner ist es von Wichtigkeit, ob der Verschluß akut durch die seltenere Embolie, oder langsam durch Atherosklerose mit oder ohne nach-

folgende Thrombose, oder durch Ostieneinengung infolge Mesaortitis luetica zustande kommt.

Der ganz frisch von der Ischämie betroffene Herzmuskel sieht lehmfarbenbraun und trüb aus. Das infarzierte Gebiet fühlt sich zunächst deutlich konsistenter als die Umgebung an und setzt sich scharf, von einem roten Saum begrenzt, gegen das gesunde Nachbargewebe ab. Mikroskopisch liegt das Bild einer Koagulationsnekrose (Weigert) vor. Kernfärbbarkeit und Querstreifung der Muskulatur sind verloren gegangen. Die Muskelfasern zerreißen und zerfallen schollig oder vakuolär. Die resistenteren Gewebsteile, das interstitielle Bindegewebe und die Gefäßwandungen können dabei im infarzierten Gebiet vollkommen intakt bleiben. Der gelbe Herd wird peripher von einem roten Saum begrenzt, der seine Entstehung der prallen Füllung der Kapillaren und zahlreichen Blutaustritten verdankt. Kleinere Nekroseherde können derart von Blut überschwemmt werden, daß sie vollkommen rot aussehen; sie werden dann als hämorrhagische Infarkte bezeichnet. Das infarzierte Gebiet zeigt seröse Durchtränkung. Schon nach kurzer Zeit dringen polymorphkernige Leukozyten, welche die befallene Zone wallartig umgrenzen, ins Innere der Nekrose vor. Die Leukozyten zerfallen, ihr proteolytisches Ferment wird frei und bewirkt Auflösung des koagulationsnekrotischen Materials. Jetzt liegt das Bild einer reaktiven Entzündung vor, was sich auch klinisch durch Fieber mäßigen Grades und Leukozytose kund tut (Morawitz). Durch Resorption und Zelltransport wird das zerfallene Material entfernt. Ein proliferativer Prozeß schließt sich an: von den Rändern her, vom interstitiellen, entzündlich reagierenden Bindegewebe, dringt ein gefäßreiches Granulationsgewebe in die Nekrose vor und füllt sie nach und nach vollkommen aus. Das Granulationsgewebe wandelt sich in derbes, makroskopisch weißglänzendes Bindegewebe um, das sich durch Reichtum an elastischen Fasern auszeichnet. Die Herzmuskulatur selbst ist nicht regenerationsfähig. Als „Regenerationsanläufe“ (Kaufmann) sieht man die Bildung muskulärer Riesenzellen an, die sich konstant in den Randpartien der lädierten Zone finden. So wird aus dem Infarkt die Herzschwiele.

Der Herzinfarkt ist keine seltene Erkrankung. Herzschwielen, die ja in den meisten Fällen, wenn auch oft sehr kleine, ausgeheilte Infarkte sind, finden sich bei Sektionen von über 50 Jahre alten Personen außerordentlich häufig und öfters multipel. Größere Infarkte führen meist zum Tode und so sind auch frische Infarkte bei Sektionen keineswegs seltene Befunde. Bei 5200 Sektionen, die in den Jahren 1926—1931 am Basler pathologischen Institut vorgenommen wurden, fanden sich in 51 Fällen, also bei annähernd 1 Proz. aller Sektionen frische Herzinfarkte als primäre Todesursache. Das Durchschnittsalter der Betroffenen war mit 69 Jahren außerordentlich hoch; 23mal handelte es sich um Frauen, 28mal um Männer. Herzinfarkte und ihr Produkt, die Herzschwielen, finden sich nicht in allen Teilen des Herzens gleich häufig. Sie haben Prädilektionslokalisationen und sind zumeist im linken Ventrikel im unteren Drittel

der Vorderwand, recht oft auf das Septum übergreifend, im oberen Drittel der Hinterwand sowie in den Papillarmuskeln der linken Kammer zu treffen (Mönckeberg). Diese Lokalisation entspricht dem Versorgungsgebiet der von der Atherosklerose im allgemeinen am stärksten befallenen A. coron. sin. Nach Aschoff sitzen die Infarkte stets in den mittleren Muskelschichten, seltener bis zum Endo- oder Epikard vordringend. Erreichen sie letzteres, so kommt es zu einer reaktiven, fibrinösen Perikarditis über dem infarzierten Bezirk; wird das Endokard in Mitleidenschaft gezogen, so entwickelt sich ein Parietalthrombus des Herzens. Beide Effekte sind zweckmäßige Schutzmaßnahmen des Organismus, die der drohenden Gefahr der Ruptur begegnen sollen. Größere Nekroseherde bilden einen locus minoris resistentiae: durch den Innendruck des Ventrikels wird die Herzwandung an mehr oder weniger umschriebener Stelle ausgebuchtet, es bildet sich ein Herzaneurysma. Man nennt es akut, wenn sich die Ausbuchtung gleich der Infarktbildung anschließt, chronisch, wenn der, durch Konfluenz kleinerer Nekrosen verschwielte Muskel langsam durch den Ventrikelinnendruck aneurysmatisch ausgebuchtet wird. Die Aneurysmen können bei extremster Verdünnung der Wandschichten, bei Hinzutreten irgendeiner Hilfsursache (momentane Blutdrucksteigerung) auf der Höhe ihrer Ausbuchtung rupturieren oder aber die Spontanruptur des Herzens kann so rasch der Infarktbildung folgen, daß das Stadium der Aneurysmabildung übergangen wird.

Der erste, welcher eine Herzruptur beschrieb, war Harvey, der Entdecker des Blutkreislaufs, der Leibarzt der Königin Elisabeth von England. Morgagni zitiert ihn in seinem Buche „De sedibus et causis morborum" (Venedig 1762) II, 286: Rupti primam, quod sciam observationem ab Harvejo propositam invenis... paries ipsius ventriculi sinistri, qui satis crassus et robustus cernebatur, disruptus et perforatus amplo hiatu, sanguinem effundebat. Erat enim foramen tantae magnitudinis ut facile aliquem ex Harveji digitis reciperet. Morgagni selbst beschreibt im 27. Brief des zweiten Buches ebenfalls mehrere Fälle von Spontanruptur des Herzens außerordentlich genau und anschaulich und stellt fest, daß in den meisten Fällen krankhafte Veränderungen im Herzmuskel der Ruptur zugrunde liegen. ... tamen sive ab erosione, sive a distentione cor aperiatur, disruptio denique semper est propterea quia ubi eo pervenit erosio, ut tenuissima tantum supersit cordis lamella (Aneurysma) hanc a sanguinis aut pondere, aut vi qua urgetur pertundi manifestum est."

Folge der Herzrupturen, die gewöhnlich kleine, zackig verlaufende Rißlinien zeigen, ist der Erguß von Blut zwischen die Blätter des Perikards, die Herzbeuteltamponade, die durch Druck auf die großen Venen-

stämme, durch Drosselung der Herzaktion zum Tode führt. Lange nicht alle Infarkte haben eine Ruptur zur Folge. Die meisten vernarben und werden zu Herzschwielen. Der Herzruptur, die spontan erfolgt, braucht nicht immer eine Infarktbildung im Herzmuskel zugrunde zu liegen. Wir wollen jedoch auf die übrigen Herzmuskelveränderungen, die zu Ursachen der Spontanruptur des Herzens werden können (Herzabszeß, vom Perikard oder Endokard fortgeleitete spezifische oder unspezifische Entzündungen, zerfallende Gummen, maligne Tumoren, Echinokokkuszysten), nicht näher eingehen.

Nur kurz einige Bemerkungen zur Frage der Herzruptur bei umschriebener Adipositas cordis. Seit Laennec und Rokitansky wird die Adipositas cordis scharf von der fettigen Degeneration des Herzmuskels getrennt. Ganz wenige Fälle sind in der Literatur beschrieben worden, wo es infolge dieser umschriebenen Verfettung zur Ruptur des Herzens kam. Es sind dies die Fälle von Weiland und Draeck. Beide Male war es im Bereich des rechten Ventrikels zur Ruptur gekommen. Das wundert uns nicht, da die Fettdurchwachsung nur im rechten Ventrikel solches Ausmaß annehmen kann, daß die Widerstandskraft dieser Herzkammer ernstlich gefährdet wird. Dieser Kasuistik können wir einen weiteren Fall beifügen:

1926 wurde am hiesigen Institut ein 52jähriger Mann, der mit der klinischen Diagnose: Myodegeneratio cordis, Anasarka, Embolie beider Unterschenkel, eingeliefert wurde, von Dr. Klinge seziert[1]).

Die klinischen Angaben, die uns von Herrn Prof. R. Staehelin in liebenswürdiger Weise zur Verfügung gestellt wurden, sind recht spärlich, da der Patient nur wenige Stunden hospitalisiert war. Wegen hochgradiger Atemnot konnte der kräftig und typisch pyknisch gebaute Mann nur mit Mühe wenige anamnestische Angaben machen: seit einem Monat habe er beim Treppensteigen große Atemnot; seit 14 Tagen seien seine Beine angeschwollen, in der letzten Zeit huste er etwas, Schmerzen habe er nicht. Die Exurese sei spärlich, Appetenz und Schlaf schlecht. Der Patient machte einen schwerkranken Eindruck, war zyanotisch, die Atmung äußerst angestrengt, der Puls kaum fühlbar, rechts schwächer als links, mit Andeutung von Pulsus alternans. Die Herzaktion war unregelmäßig, nach 2—4 Schlägen war eine Extrasystole zu bemerken. Die Herztöne leise, aber rein. Der zweite Pulmonalton gleich dem zweiten Aortenton. Das Herz bei der Perkussion nach rechts und links gleichmäßig stark verbreitert, die absolute Dämpfung entsprach ungefähr den Ausmaßen der relativen beim normalen Herzen. Der Blutdruck betrug 95/60 nach Riva-Rocci. Außerdem bestand vorn rechts in der Höhe zwischen 4. und 6. Rippe und entsprechend zwischen 6. und 8. Rippe hinten ein Bezirk, in welchem das Atemgeräusch und der Stimmfremitus stark abgeschwächt war. An den Beinen und am Rücken bestanden

[1]) Wir verdanken die Erlaubnis zur Publikation Herrn Prof. Rössle.

schwerste Ödeme. Die Temperatur betrug 35,8 Grad. Der Patient erhielt Pantopon, Digitalis als Infus, Theocin, Koffein und Kampfer. Er verfiel zusehends und starb wenige Stunden nach seiner Einlieferung ins Spital.

Die Sektionsdiagnose lautete: Herzbeuteltamponade aus kleiner Ruptur der Hinterwand des rechten Ventrikels bei schwerster umschriebener Adipositas cordis. 1200 ccm Blut im Herzbeutel. Frische fibrinöse Perikarditis als Zeichen rezidivierender Blutung. Chron. indurierte Stauungsmilz. Stauungsfettleber. Chron. Stauungsnieren. Chron. Stauungskatarrh des Magen-Darmkanals. Hydrothorax. Aszites. Schwerste Ödeme der unteren Gliedmaßen bei Thrombose beider Schenkelvenen. Frische Embolie der Lungenarterien.

Bei Eröffnung des Herzbeutels flossen 1200 ccm flüssiges dunkles Blut ab, das keinerlei Gerinnsel enthielt. Der Herzbeutel war mit feinsten Fibrinauflagerungen bedeckt, die stellenweise bereits zu dickerem Gerinnsel geschichtet waren. An der Hinterwand des rechten Herzens fand sich ein 0,5 cm langer, kaum sichtbarer Riß mit ziemlich scharfen Rändern. Dieser führte in den rechten Ventrikel. Das Herz schwamm im Blut, war im Verhältnis zur Körpergröße eher klein. Der rechte Vorhof wenig erweitert, seine Muskulatur kräftig, aber nicht hypertrophisch. Die Muskulatur der rechten Kammerwand fehlte stellenweise vollkommen und war durch das verbreiterte subepikardiale Fett ersetzt. Besonders im Bereich des beschriebenen Loches war keine Muskulatur mehr zu finden. Sämtliche Herzklappen waren zart. Die Kranzgefäße weit und durchgängig, nur ganz minimal gefleckt. Am linken Herzen war das subepikardiale Fett nur in der Nähe des vorderen Sulcus longitudinalis entwickelt, in den übrigen Teilen kaum vorhanden. Irgendeine Schädigung der Koronargefäße konnte mit Sicherheit ausgeschlossen werden. Die Verfettung des rechten Herzens, die schließlich so extreme Grade annahm, hatte beim Patienten klinisch deutliche Zeichen von Herzinsuffizienz erzeugt. Auf dem Boden dieser ungeheuren Verfettung des Herzens an umschriebener Stelle und der dadurch geschaffenen verminderten Widerstandsfähigkeit der Herzwandung war es offenbar bei Hinzutreten irgendeines blutdrucksteigernden Momentes zum Bersten der Herzwand gekommen.

Sehr selten ist es ein geborstenes Kranzgefäß, das zu einer vollständigen (Fall Elléaume) oder unvollständigen Herzwandruptur führt. Solche Fälle waren zwar bereits Morgagni bekannt. Im 26. Brief seines zweiten Buches, Abschnitt 26, sagt er: „... sanguinem enim quo pericardium disruptum erat, in matrone itemque in milite, repentina morte sublatis e rupta coronaria arteria profluxisse, perspectum est.“ Mönckeberg bezeichnet diese Art der Ruptur als extrem selten: „Nur in ganz seltenen Fällen können offenbar Blutungen aus geplatzten Aneurysmen der Kranzarterien zur Ruptur der Herzwand führen. G. Meyer erwähnt einen Fall von Elléaume, bei dem das Aneurysma gleichzeitig nach dem Herzbeutel und nach der Ventrikelhöhle durchbrach und Thorel ließ eine

Beobachtung von Bartel beschreiben, wo eine Ruptur durch Bersten eines Aneurysmas der rechten Kranzarterie zustande gekommen war, eine inkomplette äußere Herzmuskelzerreißung."

Am hiesigen Institut wurde 1929 ein entsprechender Befund bei einem 77jährigen Weibe erhoben. Die Betreffende wurde aus dem Versorgungshaus des Baseler Bürgerspitals mit der Diagnose Herzinsuffizienz eingeliefert.

Die Sektionsdiagnose lautete: Herzbeuteltamponade infolge Ruptur eines Aneurysmas der vorderen Kranzschlagader. Hochgradige Verkalkung der Koronararterien bei allgemein ausgebildeter Arteriosklerose. Mäßige Hypertrophie des ganzen Herzens, besonders des rechten, bei chronischem Emphysem der Lungen und Stauung der inneren Organe.

Der Herzbeutel war stark erweitert, enthielt eine faustgroße Cruormasse neben 200 ccm flüssigem Blut. Das Herz war klein und gut totenstarr. Auf der Vorderfläche desselben fand sich im Bereich des absteigenden Astes des vorderen Kranzgefäßes ein 5 Fr.-Stück-großer Bezirk, in welchem das Fettgewebe stark blutunterlaufen war. Hier fanden sich zwei für eine kleine Sonde durchgängige Rißöffnungen, welche in kleine Ausbuchtungen der Kranzarterien führten. Die Pulmonalklappen waren vollkommen zart, der rechte Vorhof etwas weit, die Wand der rechten Kammer leicht verdickt, die Trikuspidalis zart. Die Aortenklappen zeigten leichte Verkalkung, spielten jedoch im Wasserstrahl. An den Abgangsstellen der Kranzgefäße fanden sich kleine Kalkplatten, ebensolche auf den Mitralsegeln, deren Schließungsrand leicht verdickt war. Der Herzmuskel selbst war leicht getrübt von grauer Farbe, Schwielen fanden sich nirgends. Die Wanddicke entsprach der Norm. Die Koronargefäße waren außerordentlich stark sklerotisch und verkalkt. Ihr Lumen besonders im Bereich des vorderen Vertikelastes stellenweise stark eingeengt, stellenweise aneurysmatisch ausgebuchtet. Auf der Höhe dieser kleinen Aneurysmen fanden sich die oben erwähnten Rißöffnungen. Der Tod muß der Ruptur sehr rasch gefolgt sein, denn irgendwelche Ernährungsstörungen in dem vom betroffenen Kranzgefäßast versorgten Gebiete fanden sich nicht. Einen ähnlichen Fall (die Ruptur war hier ohne aneurysmatische Ausbuchtung des Gefäßes bei schwerster Atheromatose erfolgt) fanden wir in der Arbeit von v. Malaisé (Diss. München 1900).

Die Lokalisation der Spontanruptur deckt sich im allgemeinen mit der Infarktlokalisation, ist doch der ischämische Infarkt des Herzmuskels die bei weitem häufigste Ursache für das Zustandekommen der Spontanruptur. Das muskulöse Septum allein ist recht selten Sitz größerer Infarkte. Das liegt offenbar an der im ganzen günstigen arteriellen Versorgung dieses Gebietes durch Äste der linken und rechten Kranzarterie. Bisher sind nur ganz wenige Fälle in der Literatur bekannt geworden, bei denen es durch Ruptur des Septums zur Kommunikation zwischen beiden Ventrikeln kam. (Dabei sehen wir ab von jenen

nicht ganz so seltenen, erworbenen Defekten, die im membranösen Septumteil, in der Regel durch fortgeleitete ulzeröse Endokarditiden entstehen).

Der älteste Fall, der uns bekannt ist, stammt von Peacock aus dem Jahre 1855 (zitiert nach Grosse). Es handelte sich um einen 62jährigen Mann, der plötzlich, anscheinend aus voller Gesundheit heraus, über starke Schmerzhaftigkeit in der Brust, gerade über dem Processus xyphoides, klagte. Diese Schmerzen schwanden nach einigen Tagen. Nach fünf Tagen jedoch, im Anschluß an eine raschere Körperbewegung, stellte sich eine starke Beschleunigung der Respiration ein und innerhalb einer halben Stunde trat der Tod ein. Bei der Sektion fand sich im Septum, etwa $^1/_3$ Ventrikellänge von der Herzspitze entfernt, ein größerer Riß, der beide Ventrikel miteinander verband und so stark dehiszent war, daß er der Zeigefingerspitze Durchtritt gewährte. Die Umgebung des Risses war „schlaff und fettig", die Kranzgefäße atheromatös und „verknöchert". Offenbar war fünf Tage vor dem Tode der Infarkt, wenige Stunden vor dem tödlichen Ende die Ruptur am Ort der Erweichung erfolgt. Der zweite Fall wurde von Pergami publiziert [referiert in Virchow-Hirsch's Jahresberichten **2**, 190 (1876)]. Bei der Sektion eines 60jährigen Mannes, der plötzlich verstorben war, fand sich im Septum interventrikulare eine kreisrunde Öffnung, in deren Umgebung die Muskulatur fettige Degeneration aufwies. Also offenbar eine Ruptur auf Grund einer umschriebenen Zirkulationsstörung mit konsekutiver Erweichung im Bereich des Septums.

Eine sehr genaue Schilderung eines einschlägigen Falles finden wir in der Dissertation von Grosse (Rostock 1906).

Ein 52jähriger Arbeiter, der früher nie ernstlich krank gewesen sein soll, klagte in den letzten Jahren über Kurzatmigkeit und Schwächegefühl bei der Arbeit, sowie über Stechen in der Herzgegend. Wegen Zunahme der Beschwerden gab der Patient seine Arbeit auf. In der Ruhe erholte er sich bald wieder. Nach einer Arbeitsunterbrechung von $1^1/_2$ Jahren war er sogar derart gebessert, daß er seine Arbeit wieder aufnehmen konnte. Da traten plötzlich stechende Schmerzen in der Herzgegend auf, zu denen sich hochgradige Atembeschwerden gesellten. Der Patient, dessen Zustand sich von Tag zu Tag verschlechterte, konnte nur noch aufrecht im Bette sitzen. Schließlich wurde er ins Krankenhaus überführt, starb aber bereits im Aufnahmezimmer, so daß keinerlei klinische Notizen vorliegen. Bei der Sektion wurde festgestellt, daß an der Stelle, wo das Kammerseptum in die Vorderwand des Ventrikels übergeht, in mittlerer Herzhöhe, sich eine 2 cm lange und 1 cm breite ovale Öffnung befand, die direkt in die linke Herzkammer hinüberführte. Die Ränder der Öffnung waren rauh infolge aufgelagerter, höckeriger Thromben. Der Ramus descendens der linken Kranzarterie war in ein starres Rohr umgewandelt, sein Lumen 3 cm unterhalb des Abganges aus der Aorta durch einen derben, 18 mm langen, fest mit der atheromatösen Wandung verbundenen Thrombus vollkommen verlegt. An der Vorderwand des linken Ventrikels fand sich eine flächenhafte Verwachsung beider

Perikardblätter, die sich mit geringer Mühe lösen ließ. Der linke Ventrikel zeigte überdies eine ziemlich große Ausbuchtung der Vorderwand, in deren Bereich die Muskulatur weitgehend durch Bindegewebe ersetzt war. Es bestand also neben der frischen Septumruptur noch ein altes chronisches Aneurysma des linken Ventrikels. Offenbar war anläßlich der 17 Tage vor dem Tode einsetzenden Beschwerden der Infarkt erfolgt, der im Laufe der Erkrankung zur Ruptur führte. Der Fall gewinnt außerdem dadurch an Interesse, daß es ausgehend von der wandständigen Thrombose im rechten Ventrikel zur retrograden Embolie in die Leber gekommen war.

Bei Durchsicht der Literatur haben wir in den letzten 15 Jahren auf deutschem Sprachgebiet keine weiteren Publikationen über den erworbenen Septumdefekt finden können. Lediglich in der amerikanischen Literatur findet sich eine Arbeit von Youmans aus dem Jahre 1921 [Arch. int. Med. **28**, 495 (1921)]. Youmans gibt auch eine Übersicht über die amerikanische und englische Literatur aus dem Gebiet der Septumdefekte, die fast ausnahmslos endokarditischen Ursprungs und im obersten Teil des Septums gelegen sind.

Er selbst schildert einen Fall von Septumruptur infolge Infarktes und gibt eine sehr ausgiebige klinische Darstellung seines Falles. Bei der 52jährigen Patientin begannen 10 Tage vor der Aufnahme ins Spital heftige stechende Schmerzen in der Substernalgegend, die in den linken Arm ausstrahlten. Es stellte sich Dyspnoe, die sich bis zur Orthopnoe steigerte, ein, an den abhängigen Partien entwickelten sich reichlich Ödeme. Die Pulsfrequenz war sehr wechselnd, anfallsweise bis zu 200 ansteigend. Über dem Herzen war ein deutliches Schwirren zu spüren, überall ein blasendes, systolisches Geräusch zu hören, das besonders links vom Sternalrand deutlich, sich gegen die linke Axilla hin fortpflanzte. Der Puls zeigte normale Spannung und Füllung, der Blutdruck betrug 125/80 nach Riva-Rocci. Im Blut bestand eine Leukozytose von 20000. Der zweite Herzton war bald nicht mehr festzustellen. Das Elektrokardiogramm zeigte sinoaurikuläre Tachykardie mit Umkehrung der T-Zacke. Vier Tage nach der Aufnahme erfolgte der Tod. Bei der Sektion fand sich neben allgemeiner Myokardfibrose im Septum interventriculaire, wenige Zentimeter oberhalb der Spitze, eine deutlich sichtbare Perforationsöffnung, in einem morschen Muskulaturbezirk gelegen. Beide Ventrikelhöhlen enthielten flache, mit der Wand fest zusammenhängende Thromben. Der linke Ramus descendens war infolge thromboatheromatöser Veränderungen vollkommen verschlossen. Also auch in diesem Falle Spontanruptur des Septums infolge Infarktes.

In allen diesen Fällen ereignete sich offensichtlich die Ruptur nicht in unmittelbarem Anschluß an die Infarzierung. Erst wenn das durch die Ischämie betroffene Gebiet myomalazisch erweicht ist und so ein wirkliches Punctum minoris resistentiae darstellt, erfolgt der Durchbruch des Blutes aus dem Orte höheren Druckes zum Orte niederer Tension, aus dem linken in den rechten Ventrikel.

In einer in den Ann. int. Med. **3**, 800 (1930) erschienenen Arbeit geht A. S. Hyman kurz auf die Symptomatik der Herzruptur ein. Die

Allgemeinsymptome seien gleich wie etwa bei der Perforation eines Duodenalulcus. Am Herz höre man ein systolisches Geräusch, das nach Stärke und Charakter keinem anderen Herzgeräusch gleich komme. Es sei diagnostisch von größter Bedeutung. Die Prognose sei absolut infaust.

Und nun zu unserem eigenen Falle von Spontanruptur des Septums, der dieselbe Genese wie die obigen vier Fälle aufweist. Die Überlassung der anamnestischen und klinischen Angaben verdanken wir auch in diesem Falle Herrn Prof. R. Staehelin, Direktor der Medizinischen Universitätsklinik.

Am 22. I. 32 wurde die 73jährige ledige Patientin S. E. moribund in die medizinische Klinik des Baseler Bürgerspitals eingeliefert. Sie zeigte extremste Dyspnoe und war so schwach, daß von ihr keine anamnestischen Angaben zu erhalten waren. Der behandelnde Arzt, der die Patientin mit der Diagnose vitium cordis, „plötzlicher Kräfteverfall" einwies, gab an, die Patientin habe schon seit mehreren Jahren leichtere Herzbeschwerden gehabt, die sie jedoch nicht daran gehindert hätten, täglich eine größere Wegstrecke mit starker Steigung zurückzulegen. Am 20. Januar habe sich die Patientin plötzlich unwohl gefühlt, sie habe erbrochen, es hätten sich Atembeschwerden eingestellt, sie sei sofort zu jeglicher Arbeit unfähig gewesen. Im Verlauf zweier Tage steigerten sich die Symptome, die Patientin wurde stark zyanotisch und über dem Herzen war ein lautes systolisches Geräusch zu hören. Sie wurde daher vom Arzt in das Spital eingewiesen. Bei der Aufnahme war sie leicht somnolent, die Atmung zunächst sehr frequent, der Puls 135, die Temperatur rektal gemessen 38,8°. Die Extremitäten waren kühl und zyanotisch. Das Herz war einen Querfinger nach rechts, zwei nach links verbreitert, die absolute Dämpfung einen Querfinger nach links vergrößert. Im Verlauf einiger Stunden wurde die Atmung langsamer und vertieft. Über dem ganzen Herzen fühlte man ein deutliches Schwirren und ein sehr lautes systolisches Geräusch, das sich stärker nach der Aorta hin fortpflanzte. Dort war ein zweiter Ton nicht zu hören. Über der Pulmonalis war der zweite Ton deutlich, das systolische Geräusch schwächer als über der Aorta. Der Puls war nicht fühlbar. Infolge des bedenklichen Zustandes der Patientin war eine eingehende Untersuchung unmöglich. Im Verlauf weniger Stunden starb die Frau. Der Stationsarzt stellte auf Grund des lauten systolischen Geräusches, des fehlenden zweiten Aortentons, der deutlichen Verbreiterung des Herzens nach links und des kleinen Pulses wegen, zudem veranlaßt durch die Vorgeschichte der Patientin, nach der ein Vitium cordis nahe lag, die Diagnose Aortenstenose. Das bestehende Fieber führte er auf eine beginnende Bronchopneumonie zurück. — Die Sektion, die am 23. Januar vom Verfasser vorgenommen wurde, zeigte einen sehr interessanten Befund. Wir geben aus dem Sektionsprotokoll nur die für das Verständnis des Falles wichtigen Punkte wieder.

Das Herz ist deutlich größer als die Leichenfaust, von rundlicher Gestalt. Der rechte Ventrikel ist ziemlich schlaff, der linke gut kontrahiert. Im Herzbeutel, dessen Blätter vollkommen zart sind, findet sich wenig klare Flüssigkeit. Das viszerale Blatt zeigt auf seiner Vorderfläche, unter dem vollkommen glatten Endothelbelag gelegene, fleckige, z. T.

streifig angeordnete Blutungen. Der rechte Ventrikel ist schlaff, seine Wandung kaum hypertrophisch, ziemlich stark vom epikardialen Fettgewebe durchwachsen. Im Lumen finden sich Speckhautgerinnsel. Rechter Vorhof und rechter Ventrikel stark dilatiert, Pulmonal- und Trikuspidalklappen sind vollkommen zart. Beim Querschnitt durch die Spitzen beider Ventrikel ergibt sich, daß das unter den epikardialen Blutungen gelegene Muskelgewebe dunkelrot verfärbt ist. Die Muskulatur des linken Ventrikels ist fast aufs Doppelte gegenüber der Norm verdickt, der Herzmuskel zeigt auf Schnitt braun-graue Farbe, an einzelnen Stellen sieht man ganz feine weiße Streifen. Die Aortenklappen sind leicht verdickt, spielen jedoch im Wasserstrahl. Die Intima der aufsteigenden Aorta ist von zahlreichen spritzerartig angeordneten, weiß-gelben Flecken übersät. Die Koronargefäße sind im ganzen ziemlich zartwandig; an mehreren Stellen der Intima finden sich kleinere, gelb-weiße Polsterungen. 3,5 cm unterhalb der Abgangsstelle des absteigenden Astes der linken Kranzarterie ist die Gefäßwand außerordentlich starr. Beim Aufschneiden sieht man, daß das Lumen von atheromatös-geschwürigem Gewebe eingeengt wird. Auf diesem bröckeligen Material haftet außerdem ein rotgraues Gerinnsel fest an. So ist es zum vollkommenen Verschluß dieses Gefäßes gekommen. Das Septum ventriculorum wird jetzt der Länge nach aufgeschnitten und es zeigt sich, daß 3 cm oberhalb der Herzspitze, 1 cm unter dem Epikard die Muskulatur durch einen lochartigen Defekt unterbrochen wird. Dies Loch verbindet rechten mit linkem Ventrikel. Es gelingt ohne Mühe, einen breiten Metallkatheter durch die Öffnung hindurchzuführen. Das dem Defekt benachbarte Gewebe sieht gelblichgrau aus, stellenweise ist es auch ziemlich stark durchblutet. Die Innenauskleidung des Loches ist teilweise glatt, weißlich, an anderen Stellen finden sich grau-rote rauhe Auflagerungen.

Lungen: Die Pleura ist überall glatt und spiegelnd, nur an der Vorderfläche des Unterlappens findet sich eine alte Verwachsung. Auf Schnitt ist das Lungengewebe überall lufthaltig und von grau-roter Farbe. Paravertebral und im Unterlappen ist der Blutgehalt reichlicher. Aus vereinzelten, kleineren Bronchien läßt sich eitriger Schleim drücken. Tracheal- und Bronchialschleimhaut zeigen leichte Rötung. Beide Lungen ergeben dasselbe Bild, Hilus- und Bifurkationslymphdrüsen sind stark vergrößert, auf Schnitt nur wenig anthrakotisch, stellenweise von speckig-gelblichem Gewebe durchzogen. Die gleichen Veränderungen zeigen auch die peritrachealen und die epigastrischen Lymphdrüsen.

Die linke Niere ist außerordentlich klein. Die Kapsel, die ziemlich verdickt ist, läßt sich schwer abziehen. Neben gröberer Furchung zeigt das Organ feinste Granulierung, die Rindenschicht ist schmal (3 mm), das Fettgewebe des Hilus ist ziemlich mächtig entwickelt. Die rechte Niere ist etwas größer als die linke. Ihre Oberfläche läßt die gröberen Einziehungen vermissen, während die feine

Granulierung ebenfalls sehr deutlich ist. Die Rinde hat auf dieser Seite eine Dicke von 5 mm. Die Intima der Bauchaorta ist weitgehend atheromatös verändert. Es finden sich zahllose, regellos verteilte, tiefgreifende Geschwüre, die bröckliges, ziemlich weiches Gewebe enthalten. Daneben sind auch vereinzelte Kalkplatten zu finden.

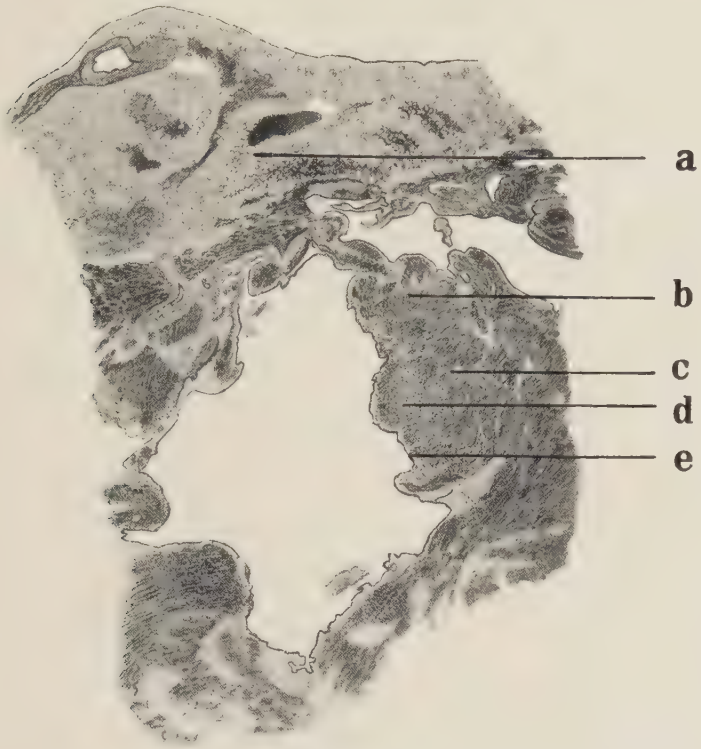

Abb. 1
a) Epikardiales Fett. b) Erhaltene Muskulatur. c) Frische Muskelnekrose. d) Leukozyten. e) Verdichtete Fibrinlamellen.

Auf Grund dieser Befunde wird folgende Sektionsdiagnose gestellt: Hypertrophie und Dilatation des Herzens bei frischem Infarkt der unteren Partien des Septums ventriculorum und myomalazischer Nekrose daselbst. Dadurch bedingte Kommunikation zwischen linker und rechter Kammer. Hochgradige Koronarsklerose mit thrombotischem Verschluß im Bereich des Ramus descendens. Dilatation des rechten Vorhofs. Arteriolosklerotische Schrumpfnieren bei Hypoplasie der linken Niere. Senile Atrophie der inneren Organe. Chronisches Lungenemphysem und leichte Stauungsinduration der Lunge sowie Hypostase derselben.

Schwerste Atheromatose der Bauchaorta. Frische epitheloidzellige Tuberkulose in Hilus-, epigastrischen und peritrachealen Lymphknoten.

Die mikroskopische Untersuchung der Nieren zeigt das Bild der typischen Arteriolosklerose. In den Lymphdrüsen finden sich ganz frische epitheloidzellige Tuberkel neben alten, hyalinisierten Bezirken. Der Längsschnitt durch die Mitte des Septum ventriculorum im Bereich des Defektes ergibt folgenden Befund (Abb. 1): bei Hämalaun-Eosinfärbung zeigt sich, daß das Perikard an der Oberfläche der Ventrikelscheidewand ziemlich fettreich ist; das Perikard selbst ist zart und weist keinerlei entzündliche Veränderungen und keine Fibrinbeläge auf. An einzelnen Stellen sind die obersten Bindegewebslamellen, die direkt dem zarten, einschichtigen Deckepithel anliegen, durch wenig umfangreiche Erythrozytenansammlungen auseinandergedrängt. Die untersten Teile des perikardialen Fettgewebes werden von einer frischen Blutung durchsetzt. Diese findet sich namentlich in der Umgebung kleinerer Gefäße. In den tiefen Schichten ist das Fettgewebe ganz diffus durchblutet. Bei mittlerer Vergrößerung sind die Erythrozyten noch deutlich als solche zu erkennen. An der Innenwand der Fettgewebsmaschen liegt reichlich feinkörniges, braunes Pigment. An einzelnen Stellen sind kleinere Gefäße durch thrombotisches Material, das mit der Wand offensichtlich nicht zusammenhängt, vollkommen verschlossen. An einer anderen Stelle sieht man ein Gefäß, dessen Lumen von aufgesplitterten, intensiv mit Hämalaun gefärbten Massen — Kalk — eingenommen wird. Dem Bezirke durchbluteten Fettgewebes schließt sich Muskulatur an. An der Oberfläche des Defektes ist sie stellenweise nur noch wenige Millimeter mächtig. Der Schnitt hat außer der Perforationsstelle auch noch vereinzelte kleinere Hohlräume getroffen, welche sich zwischen Muskeltrabekeln der rechten Kammerwandung befinden. Diese sind fast überall von zartem, einschichtigem Endothel ausgekleidet. An einer Stelle findet sich, z. T. mit dem Endothel verschmolzen, ein frischer, geschichteter und gemischter Parietalthrombus, der an seinem unteren Ende offenbar frei ins Lumen des rechten Herzens hineinhängt. Die Muskelfasern des Myokards lassen nicht mehr an allen Stellen eine Querstreifung erkennen. Sie zeigen überall an den Kernpolen aufgeschichtete Lipofuscinkörperchen. In den peripheren Bezirken färben sie sich noch gut mit Eosin, an vereinzelten Stellen finden sich zerrissene Muskelfasern. Das ganze Myokard ist ziemlich bindegewebsreich, stellenweise, namentlich in der Umgebung größerer Gefäße, auch stark fettdurchwachsen. Zwischen den Muskelbündeln finden sich ziemlich reichlich stark segmentierte polymorphkernige Leukozyten. Die Kapillaren enthalten jedoch nur Erythrozyten. Mehrere Leukozyten zeigen neben dem Kern gelegene, feine hellbraune Granula. Andere Pigmentkörner finden sich auch extrazellulär in dem die Muskelfasern umscheidenden Bindegewebe. Je mehr man sich der Wandung des Defektes nähert, desto ausgesprochener ist der Gehalt an Leukozyten, desto weniger Kerne sieht man im Bereich der Muskelfasern, desto schlechter färben sich letztere. An vereinzelten Stellen ist die Ansammlung der polymorphkernigen Leukozyten so ausgesprochen, daß abszeßartige Bilder entstehen. Ein Ring von Leukozyten findet sich mit wenigen Unterbrechungen in der ganzen Zirkumferenz des Defektes; er ist in der Nähe der Höhlung am intensivsten und nimmt peripherwärts ab. Vereinzelte Muskelkerne sind auffallend groß und unscharf begrenzt. An

die nekrotischen Muskelmassen schließen sich lumenwärts homogen gefärbte, wabig strukturierte Fibrinschichten an. Auch in ihren Maschen finden sich stellenweise reichlich polymorphkernige Leukozyten sowie Erythrozyten. An mehreren Stellen ist dieses Fibringerüst lockerer, graurot gefärbt, zeigt allerfeinste Maschenbildung. In diesen Maschen finden sich massenhaft zugrunde gegangene, nur noch schwach mit Eosin gefärbte Erythrozyten. Die Mächtigkeit der Fibrinschicht ist nicht in allen Teilen des Defektes gleich. An einzelnen Stellen reicht die Muskulatur sehr nahe bis ans Lumen heran. Hier ist sie weitgehend zerrissen, ihre Kerne größtenteils zerstört, die Querstreifung nirgends mehr zu erkennen, von gewaltigen Massen polymorphkerniger Leukozyten durchsetzt. Die allerinnerste Begrenzung des Defektes bildet, aufgelagert auf eine lockere Fibrinschicht, eine lamellöse Verdichtung des Blutfaserstoffes. Sie färbt sich etwas intensiver hellviolett und läßt mancherorts schmalovale, parallel zur Oberfläche gestellte Kerne erkennen. Daneben sind in dieser innersten Zone außer polymorphkernigen Leukozyten auch vereinzelte Rundzellen zu erkennen. In den Fibrinmaschen der etwas peripher gelegenen Schichten sieht man auch vereinzelte spindelige Kerne, die von helleren Höfen umgeben sind: zweifellos Fibrozyten. Bei van Gieson-Färbung zeigt sich, daß es noch nicht zur Ausbildung von kollagenem Bindegewebe in der nächsten Umgebung des Defektes gekommen ist. Im übrigen bestätigt sich der bei Hämalaun-Eosinfärbung deutliche Bindegewebsreichtum des Myokards. Bei Eisenfärbung (Berlinerblau-Eisenreaktion) färbt sich das hellbraune Pigment noch nirgends blau. Die Bakterienfärbung nach Gram fällt negativ aus.

Der beschriebene Kammerscheidewanddefekt ist also auch in unserem Falle zweifellos auf dem Boden einer myomalazischen Nekrose entstanden, die durch Koronararterienverschluß zustande kam. Die schon vorher bestehenden Symptome leichterer Herzinsuffizienz werden durch die diffuse Fibrose des Herzmuskels und seine braune Atrophie ohne weiteres erklärt. Im Moment, da die Patientin plötzlich zusammenbrach, ist offensichtlich der Infarkt erfolgt, dem sich diesmal die Ruptur außerordentlich rasch anschloß. Im mikroskopischen Bilde sehen wir nur noch die leukozytär infiltrierten Randpartien des Infarktes, die zentralen, erweichten Teile sind vom Blutstrom fortgerissen worden. Die Ruptur muß sich der Infarzierung sehr rasch angeschlossen haben, was bei der bestehenden hypertonischen Herzhypertrophie und der dadurch gegebenen erhöhten Stoßkraft des linken Herzens einigermaßen verständlich ist. Daß der Infarkt ganz frisch ist, beweist die frische Blutung, charakterisiert durch die noch gut erhaltenen Erythrozyten und die fehlende Eisenreaktion. Ferner der außerordentliche Reichtum an polymorphkernigen Leukozyten, denen gegenüber die Rundzellen ganz zurücktreten. Kollagenes Bindegewebe ist überhaupt noch nirgends zu sehen; und trotzdem zeigt die Perforationsstelle schon gewisse Zeichen einer beginnenden Organisation. Die innersten Fibrinlamellen, die offenbar aus dem durchströmenden Blut zur Abscheidung auf den rauhen Rupturrändern gelangten, sind in

ihren innersten Teilen deutlich verdichtet, man sieht auch bereits das Einwuchern vereinzelter Fibrozyten: eine eigentliche Kanalisation ist in Ausbildung begriffen.

Die klinische Diagnose „Aortenstenose" ist ohne weiteres verständlich; bei dem lauten systolischen Geräusch, bei dem Fehlen des zweiten Aortentones, dem kleinen Puls sowie der „kardialen" Vorgeschichte der Patientin lag sie sehr nahe. Das bestehende Fieber glaubte der Stationsarzt auf eine beginnende Bronchopneumonie zurückführen zu müssen. Es ist aber zweifellos Folge der reaktiven Infarktentzündung. Die frische Epitheloidzellentuberkulose in den Lymphknoten allein würde kaum zu einer merklichen Temperaturerhöhung geführt haben.

Die fünf Fälle, die wir soeben beschrieben haben, sind demnach Septumdefekte, die einer Myomalazie ihre Entstehung verdanken. Wir möchten sie deshalb als myomalazische Septumdefekte bezeichnen. Sie liegen in den untersten muskulösen Teilen des Septum ventriculorum, treten nur in höherem Alter auf, sind außerordentlich selten und klinisch durch eine akut einsetzende Herzinsuffizienz charakterisiert, zu der sich über kurz oder lang ein lautes, besonders links vom Sternalrande deutliches systolisches Geräusch gesellt (Preßstrahlgeräusch H. Meyer's). Über dem ganzen Herzen hört man ein starkes Schwirren, der zweite Aortenton verschwindet, während der zweite Pulmonalton infolge Drucksteigerung im rechten Herzen eher verstärkt wird. Der Puls ist nicht mehr zu tasten oder nur ganz schwach zu fühlen. Der Blutdruck sinkt. Von den äußeren Rupturen wird sich die innere durch den weniger rasch einsetzenden Verfall des Patienten und durch die mangelnde Vergrößerung der absoluten Dämpfung unterscheiden. Prognostisch ist sie als absolut infaust zu bezeichnen. Als eigentliche Herzfehler dürften die myomalazischen Septumdefekte nur eine ganz untergeordnete Rolle spielen, da das Leben mit ihrem Bestehen kaum längere Zeit vereinbar ist und sie zudem exquisit selten sind.

Literaturverzeichnis.

Aschoff, Lehrbuch der spez. Pathologie (Jena 1928). — Draeck, Über die Spontanruptur des Herzens. Inaug.-Diss. (Gießen 1904). — Düsterhoff, Über plötzlichen Tod durch Herzschlag, bedingt durch Kranzarterienerkrankung und Herzruptur. Inaug.-Diss. (Greifswald 1901). — Grosse, Ein Fall von Ruptur der Herzkammerscheidewand mit retrograder Embolie in die Leber. Inaug.-Diss. (Rostock 1906). — Herbst, Zur Kasuistik der Defekte in der Ventrikelscheidewand des Herzens. Inaug.-Diss. (Erlangen 1901). — Hermann-Königsdorfer, Über Sitz und Ursache der Erkrankungen (Altenburg 1771) (Übersetzung von Morgagni). — Kaufmann, Lehrbuch der spez. Pathologie (Berlin 1931). — v. Malaisé, Zur Kenntnis der Spontanruptur des Herzens

u. d. Koronargefäße. Inaug.-Diss. (München 1900). — Mayer, Zur Kenntnis der Herzruptur. Inaug.-Diss. (München 1902). — G. Meyer, Zur Kenntnis der spontanen Herzruptur. Arch. klin. Med. **43**, 379 (1888). — Mönckeberg, Erkrankung des Myokards. Henke-Lubarsch, Hdb. d. spez. Pathologie, Bd. II, 290 (Berlin 1924). — Morawitz, Erkrankungen des Herzens. Lehrbuch der inneren Medizin Bd. I (Berlin 1931). — Morgagni, De sedibus et causis morborum (Venedig 1762), Lib. II, Brief 26 u. 27. — Spalteholz und Hirsch, Coronararterien und Herzmuskel. Dtsch. med. Wschr. **1908**, 1305. — Thorel, Pathologie der Kreislauforgane. Erg. Path. **9**, I 837 (1903). — Virchow-Hirsch, Jahresberichte 1876, II. — Weiland, Über Spontanruptur des Herzens bei Adipositas cordis. Inaug.-Diss. (München 1904). — Youmans, Perforation of the interventricular septum of the heart. Arch. int. Med. **28**, 494 (1921). — Ziegler, Lehrbuch der Path. Anatomie (Jena 1883).

Lebenslauf.

Als Sohn des Friedrich Rintelen und der Edith Rintelen geb. Schiemann, wurde ich am 9. August 1906 in Göttingen geboren. In Rom besuchte ich 2 Jahre lang die deutsche Schule. Im Frühjahr 1914 wurde mein Vater als Ordinarius für Kunstgeschichte an die Universität Basel berufen. Hier besuchte ich die Primarschule, sowie das untere und obere Gymnasium. 1925 bestand ich die Maturitätsprüfung. Nach einem Semester juristischen Studiums begann ich im Winter-Semester 1925—26 das Studium der Medizin. Mit Ausnahme eines Semesters in Berlin, war ich stets an der Basler Fakultät immatrikuliert. Während des Winter-Semesters 1928—29 war ich Assistent an der Anatomischen Anstalt unter Herrn Prof. Dr. H. K. Corning. Im Frühjahr 1931 bestand ich das eidgenössische-medizinische Staatsexamen. Nach kurzdauernder klinischer Betätigung am Krankenhaus Flawil, wurde ich am hiesigen Pathologischen Institut Assistent.